EIN BEITRAG ZUR PATHOLOGISCHEN ANATOMIE

DES

HYDROPHTHALMUS CONGENITUS

(AUS DEM HISTIOLOGISCHEN LABORATORIUM DER KGL. UNIVERSITÄTS-AUGENKLINIK IN MÜNCHEN)

INAUGURAL-DISSERTATION

UNTER DEM PRÄSIDIUM

DES

HERRN PROFESSOR DR. VON ROTHMUND

DER

MEDICINISCHEN FACULTÄT ZU MÜNCHEN

VORGELEGT VON

CARL GRAHAMER,
PRAKT. ARZT.

(MIT 3 TAFELN UND 12 ABBILDUNGEN.)

BERLIN,
VERLAG VON HERMANN PETERS,
MOHRENSTRASSE 28.

1885

EIN BEITRAG ZUR PATHOLOGISCHEN ANATOMIE

DES

HYDROPHTHALMUS CONGENITUS

(AUS DEM HISTIOLOGISCHEN LABORATORIUM DER KGL. UNIVERSITÄTS-AUGENKLINIK IN MÜNCHEN)

INAUGURAL-DISSERTATION

UNTER DEM PRÄSIDIUM

DES

HERRN PROFESSOR DR. VON ROTHMUND

DER

MEDICINISCHEN FACULTÄT ZU MÜNCHEN

VORGELEGT VON

CARL GRAHAMER,
PRAKT. ARZT.

(MIT 3 TAFELN UND 12 ABBILDUNGEN.)

BERLIN,
VERLAG VON HERMANN PETERS,
MOHRENSTRASSE 28.

Wenngleich die Literatur über den Hydrophthalmus congenitus (Keratoglobus turbidus) nachgerade keine spärliche genannt werden kann, insoferne sie die klinische und therapeutische Seite des Leidens betrifft, so ist doch die anatomische Ausbeute bis jetzt keineswegs eine derartige, dass man die pathologisch-anatomische Wesenheit dieses Processes als nach jeder Richtung hin befriedigend erkannt betrachten könnte. Ferner sind wir mit der neuen histiologischen Untersuchungsmethode, vor Allem durch die hohe Vervollkommnung der Mikrotechnik in der Lage, die Untersuchungsobjecte in der denkbar ausgedehntesten Weise auszunützen und zu verarbeiten.

Durch die Güte des Herrn Professors Dr. v. Rothmund war es mir vergönnt, einen exquisit hydrophthalmischen Bulbus anatomisch untersuchen zu können, welcher eine Reihe von Veränderungen ergab, die in Manchem von den bisher publicirten Befunden abweichen. Ich sehe dabei vollständig von einer Erörterung des klinischen

Symptomencomplexes des Leidens ab, um so mehr, als diese Seite desselben durch die Studien des letzten Jahrzehntes, vor Allem durch die unter Horner's Aegide entstandene Arbeit von v. Muralt, durch Dufour und Horner selbst klar gestellt worden ist.

Die erste genaue Section eines hydrophthalmischen Auges rührt von v. Muralt*) her. (Doch betrifft dieselbe kein menschliches Auge.) Auf Grund der lediglich makroskopischen Untersuchung jenes Bulbus und einer Reihe klinischer Befunde beim Menschen gelangt v. Muralt zu dem Schlusse, dass „das Primäre eine angeboren grosse Cornea" sei und glaubt, „dass die Dehnung der Cornea durch die Zerrung der in ihr sich findenden Ciliarnerven die Erhöhung des intraocularen Druckes bewirke." Dabei will er den Hydrophthalmus anterior streng geschieden wissen von der Cornea globosa (Hydrophthalmus pellucidus); ganz davon trennt er die „angeborene Bulbusectasie in Folge intrauteriner Iridochorioiditis."

Die nächste anatomische Betrachtung betrifft einen Fall, der auf der Klinik von Professor Schirmer**) in Greifswald zur Beobachtung und Enucleation kam. Doch war der ursprüngliche Zustand des betreffenden Bulbus durch ein später erfolgtes Trauma — dies gab die Veranlassung zur Behandlung des Kranken — ein derartig veränderter, dass der anatomische Befund naturgemäss nicht den Werth beanspruchen kann, wie der eines uncomplicirten Hydrophthalmus.

Raab***) war der Erste, welcher der v. Muralt'schen Hypothese entgegentrat durch den Hinweis, dass die behauptete Zerrung der Cornealnerven durch Nichts erwiesen sei. Er spricht für seinen Fall, bei dem neben einer gleichmässigen Vermehrung des Bulbusvolumens und einer allgemeinen Verdünnung der formgebenden Membranen eine circumscripte vordere Scleralectasie in Gestalt eines sogenannten Intercalar-Staphyloms bestand, als den Ausgangspunkt und Hauptsitz

---

*) v. Muralt, Ueber Hydrophthalmus congenitus. Inaugur.-Dissert. Zürich 1869.

**) Beyer, Ueber Chorioid. chron. Inaug.-Dissert. Greifswald 1875.

***) Raab, Zehender's Monatsbl. f. Augenheilk. 1876. S. 22 u. flgde.

der pathologischen Processe eine primäre Entzündung in dem Uvealtractus und speciell in dem gefässreichen Corpus ciliare an. Er stützt diese Meinung darauf, dass er in den genannten Theilen die Kennzeichen eines theils abgelaufenen, theils noch im Fortschreiten begriffenen entzündlichen Processes fand, der sich auf die angrenzenden Theile der Cornea und Sclera erstreckte. Als Folgezustand dieser Veränderung bilde sich eine Erweichung desselben aus, welche sie ausser Stande setze, dem ohnehin erhöhten intraocularen Drucke gegenüber Widerstand zu leisten.

Weiterhin hat Dufour*) die Frage des Buphthalmus, — ohne indessen anatomische Befunde zu verwerthen — wieder aufgenommen und gelangt er zu dem Schlusse, dass der trübe Keratoglobus ein congenitales Glaucom sei und als solches die Folge, aber nicht die Ursache der Tensionsvermehrung darstelle.

Horner**) hat diese Ansicht vollständig adoptirt, und führt er selber als weiteres stützendes Moment für dieselbe die geringe Resistenz des kindlichen Auges auch bei anderen druckvermehrenden Ursachen — Iriseinheilung in die Cornea, Pupillarabschluss, Trauma lentis mit Iritis — an. Er schliesst seine Ausführungen mit den Worten: „Der ganze Symptomencomplex des Keratoglobus turbidus ist durch die Annahme des congenitalen Glaucoms in bekannte Regionen versetzt. Aber nun ist auch die Aufgabe gestellt, die Ursache der Druckvermehrung zu suchen, und tritt hier die Wahrscheinlichkeit einer congenitalen Abnormität des Iriswinkels um so näher heran, als sie einerseits die relative Ungefährlichkeit des Keratoglobus pellucidus und andererseits die ganz frappanten anatomischen Bilder verständlich macht, welche geradezu einen Ursprung der Iris direct aus der Cornea darstellen, während doch in dem hydrophthalmischen Auge, von dem meine Präparate stammen, weder Vorrücken der Iris, noch Pupillarverschluss, noch Iritis bestand."

---

*) Dufour. 1. Iridectomie dans le cornea globosa. Bullet. de la Société médec. de la Suisse romande. Fevr. 1876. Und 2. Sur l'action de l'Iridectomie dans l'Hydrophthalmus congenitus. Beiträge zur Ophthalmol. Festschrift zu Ehren Prof. Horner's. 1881. S. 109 u. flgde.

**) Horner, Die Krankheiten des Auges im Kindesalter. Im Handbuch der Kinderkrankheiten von Gerhardt. S. 339 u. flgde.

Auf der letzten Naturforscherversammlung berichtete Prof. Manz kurz über einen Fall von Hydrophthalmus und geht seine Ansicht dahin: „Dem Hydrophthalmus congenitus liegt ein chronischer Entzündungszustand im Gebiete der Chorioidea und des Corpus ciliare zu Grunde, der seinen Anfang schon während der Fötalzeit nehmen kann, dessen Producte vorzugsweise wässeriger Natur sind."

Gerade mit dem Schlusse dieser Arbeit beschäftigt, kommt mir noch eine Mittheilung über Hydrophthalmus von Professor Pflüger*) in Bern zu Händen. Er kommt auf Grund mehrerer bei Gliedern Einer Familie vorhandenen Bulbusabnormitäten — worunter ein Hydrophthalmus mit Irideremie — und einer von Dr. Haab in Zürich ausgeführten mikroskopischen Untersuchung der Hälfte eines hydrophthalmischen Auges zu der Folgerung, „dass der Hydrophthalmus congenitus, das angeborene Glaucom, seinen Ursprung einer sclerosirenden Entzündung des Kammerwinkels verdanke."

Bevor ich zur anatomischen Beschreibung meines Falles schreite, will ich zur Vervollständigung zunächst den klinischen Befund desselben einfügen:

Am 4. Juni 1883 stellte sich in der hiesigen Universitäts-Augenklinik die 13jährige Zimmermannstochter B. V. aus Loderhamm zur Untersuchung ihrer Augen vor.

Anamnese: Patientin will auf dem rechten Auge immer etwas „kurzsichtig" gewesen sein. Das linke sei nach Aussage der Eltern von Geburt an grösser und stets von „bläulichem Aussehen" gewesen. Dass sie mit diesem Auge überhaupt jemals auch nur leidlich gesehen habe, ist ihr nicht erinnerlich. Vor einigen Jahren machte sie Masern und Scharlach durch; augenleidend will sie damals nicht gewesen sein. Ueberhaupt fühlte sie sich bis vor 4 Wochen vollkommen gesund. Dann begann ohne eine äusserliche Ursache das linke Auge unter starken Schmerzen, welche namentlich Nachts sich steigerten, zusehends grösser zu werden und trat mehr und mehr aus der Lidspalte hervor. Auch auf dem rechten Auge klagte das Mädchen über Lichtscheu und Verdunklungserscheinungen, was den Vater schliesslich veranlasste, die Hilfe der Augenklinik in Anspruch zu nehmen.

*) Pflüger: Bericht über die Univ.-Augenklinik in Bern. 1884.

Status präsens: Auf dem rechten Auge äusserlich durchaus normale Verhältnisse; V = $^6/_6$, emmetropische Refraction; auch mit dem Augenspiegel sind keinerlei Veränderungen wahrzunehmen. Tension normal. ebenso Lichtsinn und Farbenperception.

Auf dem linken Auge fällt sofort die ungewöhnliche Vergrösserung der Lidspalte, besonders im Höhendurchmesser auf; während bei gewöhnlichem Blicke die Höhe der Spalte rechts 9 Mm. misst, ist dieselbe links mindestens um das Dreifache vergrössert; dabei sind die freien Ränder der beiden Lider stark concav ausgeschweift. Diese bedeutende Vergrösserung der Lidspalte ist bedingt durch eine enorme Volumszunahme des Bulbus, namentlich der Cornea. Während rechts der horizontale Durchmesser derselben linear 12,5 Mm., der vertikale 11 Mm. beträgt, sind die betreffenden Durchmesser links auf 19, beziehungsweise 17 Mm. vergrössert. Dabei ist die Hornhaut derartig stark kegelförmig vorgewölbt, dass der Abstand des Cornealscheitels von der vordern Irisfläche links zum mindesten 7—8mal so gross ist als rechts. Ausserdem ist die Cornea bis auf einen schmalen mondsichelförmig gestalteten Abschnitt im peripheren Theile des oberen medianen Quadranten von trüb blaugrauem Aussehen und zwar ist dieses am stärksten ausgesprochen in den centralen Partien. Die Oberfläche zeigt sich hier und in den temporalen Randtheilen schon bei Betrachtung mit freiem Auge feinhöckerig.

Der Uebergang von Cornea zur Sclera erfolgt nicht in der scharf linearen Weise wie rechts, sondern es setzt sich der vordere bläulich-sehnig aussehende Scleralabschnitt in allmäligem Uebergange in die Cornealperipherie fort. Ferner sind die Randtheile der Cornea oberflächlich von einem dichten Gefässnetz durchzogen, welches anscheinend seinen Ursprung aus den subconjunctivalen und episcleralen Gefässen nimmt. Die einzelnen Gefässbüschel verlaufen dicht neben einander, gehen zahlreiche Anastomosen ein, erstrecken sich am weitesten zum Centrum hin in den temporalen Partien, weniger weit reichen sie von oben und unten in die Cornea hinein, am wenigsten weit in den nasalen Theilen.

Ueber das genauere Aussehen der Iris lässt sich wegen der Hornhauttrübung nichts Näheres aussagen, jedoch fällt die abnorme Weite der (querovalen?) Pupille auf.

Auch die rückwärts gelegenen Theile der Bulbuskapsel zeigen links eine nicht unbeträchtliche Zunahme aller Dimensionen.

V. herabgesetzt auf Erkennung der Handbewegung auf ca. $^1/_3$ Meter. Farben werden nicht erkannt. Tension des Bulbus bedeutend erhöht. Strabismus divergens concomitans (3 Mm. Ablenkung).

Die am 6. Juni 1883 vorgenommene Enucleation und der daran sich anschliessende Heilverlauf gingen ohne jegliche Complication vor sich. San. dimiss. 23. Juni 1883.

Der Bulbus, sofort in Müller'sche Lösung gebracht, verblieb in dieser 4 Monate und wurde sodann in üblicher Weise in Alkohol übergeführt.

Makroskopischer Befund:

Längsaxe des Bulbus	36,5 Mm.
Grösster Querdurchmesser	27,0 „
Höhendurchmesser	27,2 „
Abstand der Hinterfläche der Cornea von der Pupillarebene	7,5 „
Abstand der vorderen Linsenfläche von der Pupillarebene	1,5 „
Cornealbasis	19,0 „
Pupillarweite	7,5 „
Cornealdicke in der Peripherie . . .	0,45 „
„ im Centrum	0,6 „
Dicke der Sclera am hintern Augenpol	0,6 „
„ „ „ „ Aequator . . .	0,43 „
„ „ „ „ Cornealrande . .	0,39 „

Der Bulbus ist in allen Dimensionen beträchtlich vergrössert. An dieser Vergrösserung nehmen jedoch, wie die Maasse zeigen, die einzelnen Abschnitte nicht in gleichem Verhältnisse Theil. Während der hinter der Iris gelegene Bulbusabschnitt sich der Kugelgestalt nähert und nur dadurch hiervon etwas abweicht, dass er in den temporalen präaequatorialen Partien etwas stärker gewölbt erscheint, stellt der vordere Abschnitt einen weit vorspringenden, abgerundeten Kegelstumpf vor, dessen Basis von der Irisvorderfläche gebildet wird.

Die Cornea ist in der Mitte dicker als in den bläulich durchscheinenden Randpartien. Jedoch entspricht die dickste Stelle (über 1 Mm. im Durchmesser haltend) nicht genau dem

Centrum, sondern ist etwas nasal von demselben gelegen. Diese verdickten Partien erscheinen gequollen.

Die beim Status pr. erwähnte feinhöckerige Beschaffenheit der Cornealoberfläche ist auch jetzt noch gut zu erkennen.

Die hintere Hornhautfläche ist sehr uneben und von mehreren verschieden langen und tiefen Furchen durchsetzt. Die grösste derselben, fast 1 Mm. breit, mit steilen Rändern und breitem flachen Grunde zieht schief vom nasalen unteren zum temporalen oberen Quadranten und durchläuft dabei die den stärksten Dickendurchmesser besitzende Hornhautparthie. Die übrigen sind schmäler, kürzer und seichter, gehen theils parallel zu einander, theils kreuzen sie sich nach verschiedenen Richtungen und bilden dabei scharf zulaufende Winkelspitzen.

Eine weitere sehr in die Augen springende Veränderung der Cornealhinterfläche besteht in dem Vorhandensein einer feinen Pigmentirung derselben. Sie ist nicht gleichmässig verbreitet, sondern stärker in der untern, als in der obern Bulbushälfte und erscheint in den dem Kammerwinkel zunächst gelegenen Gebiete als diffus braune Färbung, an den übrigen Stellen hingegen mehr in Gestalt feinerer und gröberer dunkelbrauner und schwarzer Körnchen, welche theils zerstreut liegen, theils zu Gruppen zusammenstehen oder Streifen und dentritische Figuren bilden. In den oben erwähnten Furchen ist die Pigmentirung weniger ausgesprochen; an einigen Stellen zieht sie als dunkler Längsstreifen an den Rändern derselben hin.

Der Uebergang von Cornea zur Sclera geschieht in einem stumpfen Winkel.

Die Sclera ist sowohl relativ als auch absolut dünner wie normal; am bedeutendsten ist diese Verdünnung gegen die Corneoscleralgrenze und in dem erwähnten temporalen präaquatorialen Abschnitte.

Die hintere Cornealfläche setzt sich zur vorderen Irisfläche bogenförmig fort.

Die Iris, von tiefbrauner Farbe, an einzelnen Stellen durchscheinend, liegt der vorderen Linsenfläche nicht unmittelbar auf, und beträgt der Abstand circa 1,5 Mm. Verwachsungen oder Exsudatbildungen sind mit freiem Auge nirgends zu sehen.

Das Corpus ciliare ist lang gestreckt und in seinem Dickendurchmesser erheblich verschmälert.

An der Chorioidea ist makroskopisch keine Veränderung bemerkbar.

Die Linse ist deutlich geschichtet; um den tief dunkelbraunen Kern liegt eine hellbraune Zone und zunächst der Kapsel wiederum eine schmale dunklere Schichte. Die Kapsel ist nirgends verwachsen und auch in ihren Dickendimensionen nicht verändert.

Die Zonula Zinnii zeigt deutliche Scheidung in zwei Blätter; eine auffällige Erweiterung des Petit'schen Canales ist nicht vorhanden. Der Zusammenhang der Zonula mit den Ciliarfirsten und der Pars ciliares retinae ist erhalten.

Die Chorioidea und Retina, zwischen denen sich faden- und schleierartige Verbindungen finden, ebenso die Sclera und Chorioidea liegen einander nicht genau an — wohl bedingt durch Alcoholschrumpfung, welche auch ein leicht runzeliges Aussehen der Retina veranlasste. — Die Gefässe der Retina lassen sich als dunkle Stränge weit nach vorn zu verfolgen.

Am Opticuseintritt findet sich eine trichterförmige, gegenüber der Retina heller erscheinende Excavation, deren Grund in der Ebene der äussern Scleralcontour liegt.

Der Glaskörper, von geballtem Aussehen, ist hinten in beträchtlicher Ausdehnung von der Retina abgelöst, ebenso besteht eine, aber weniger ausgedehnte Ablösung von der hintern Linsenkapsel.

Die glaskörperfreien Partien des hintern Bulbusabschnittes sind erfüllt von einer klaren (durch Müller'sche Lösung gelblich gefärbten) Flüssigkeit, welche beim Aufschneiden des Bulbus ausfliesst. —

Bei der mikroskopischen Untersuchung interessirte uns vor Allem das Verhalten des Vorderkammerwinkels und des ganzen Uvealtractus. Dabei wurden auch die verschiedenen in der Cornea etc. sich findenden Veränderungen einer genaueren Untersuchung unterworfen. Es wurde fast der ganze Bulbus verarbeitet, theils zu Meridional- und Flachschnitten, theils zu Zupf- und Flächenpräparaten. Zur Färbung wurden verwandt: Hämatoxylin, Alauncarmin, Pikrocarmin, Eosin-Hämatoxylin und Fuchsin.

Mikroskopischer Befund:

Die Conjunctiva zeigt ein ausserordentlich lockeres weitmaschiges Gefüge. Die Gefässe, durch die meridionalen Schnitte fast durchgehends quer getroffen, sind prall mit Blut

gefüllt. Das ganze Gewebe der Conjunctiva, wie das der angrenzenden Cornealperipherie ist, besonders in den vordersten Schichten, durchsetzt von lymphoiden Elementen, welche am dichtesten in der Umgebung der kleinen präexistenten und (in der Cornea) neugebildeten Gefässe und unmittelbar unter dem Epithel angehäuft sind; auch in diesem finden sie sich einzeln in allen Lagen; zwischen den Basalzellen bilden sie eine fortlaufende einreihige Schicht, durch welche die kernfreien Enden jener zu ganz dünnen, gegen die Basis hinziehenden Fortsätzen verschmälert werden. Ausserdem sind in dem subconjunctivalen Gewebe in ziemlicher Anzahl verschieden grosse, unregelmässige, nur hier und da spärliche Rundzellen im Innern beherbergende Hohlräume vorhanden, welche an ihrer Innenfläche eine deutliche, zusammenhängende endotheliale Auskleidung aufweisen.

Die Cornea bietet eine Fülle interessanter Veränderungen: In dem eigentlichen Cornealparenchym fällt auf sämmtlichen Schnitten eine mehr oder weniger bedeutende Verschiedenheit der vorderen und hinteren Schichten auf. In den nach rückwärts gelegenen ist das Bild der normalen Cornea verschieden gut erhalten. Während das Gewebe an einzelnen Stellen so dicht ist, dass wir nur durch die Längsstreifung an den lamellären Bau erinnert werden, tritt uns an anderen Stellen zwischen den verschieden dicken, häufig einen stark ausgesprochen welligen Verlauf zeigenden Hornhautfibrillen ein sehr entwickeltes Lückensystem entgegen. Die Fibrillen besitzen fast durchgehends ein trübes, gequollenes Aussehen, lange schmale Zellen mit kleinem undeutlichen Kern liegen ihnen eng an. In den mehr centralwärts gelegenen Partien der Cornea ändert sich das Bild in der Art, dass allmälig die Fasern mehrfach gespalten und dünner, ihre Richtungen mannigfacher, die Lücken grösser und unregelmässiger werden; auch hier finden sich die stark wellig verlaufenden Fasern, sowie häufig zwischen den Längsfibrillen in grosser Anzahl quere parallel zu einander verlaufende feine Fäserchen ausgespannt. Im Hornhautcentrum und in der bei der makroskopischen Beschreibung erwähnten (S. 9) median davon gelegenen dicksten Hornhautpartie sind die Veränderungen, insbesondere in den mittleren Schichten, noch bedeutender. Die Fibrillen sind zerklüftet zu feinen, trüben, zickzackförmig verlaufenden Fasern, von denen manche ganz frei zu liegen

scheinen; dazwischen ist ein System sehr grosser, ganz unregelmässig vielfach mit einander communicirender Hohlräume ohne sichtbaren Inhalt. Einzelne längliche und spindelförmige Zellen von trübem, verwaschenem Aussehen haften den Fibrillen an. Freies körniges Pigment ist an diesen Stellen in den hintersten Schichten häufig in den Lücken zu sehen. Während diese Veränderungen der mittleren und hinteren Hornhautschichten nur in den centraleren Partien der Cornea sich finden und gegen die Peripherie zu sich allmälig verlieren, ist das Bild des Hornhautgewebes unmittelbar unter dem Epithel auf sämmtlichen Schnitten ein wesentlich anderes. Hier bilden feine, helle, sich vielfach theilende Fasern, die sich nach allen Richtungen hin kreuzen und verflechten, ein zierliches Netzwerk. Dasselbe nimmt meist nur eine schmale — etwa 0,05 Mm. Breite — Zone ein, an manchen Stellen jedoch, constant aber gegen die Cornealperipherie hin verbreitert es sich bedeutend. Seine Maschen, von rundlicher oder ovaler Form, sind meist klein, doch besitzen einige derselben eine Länge bis zu 0,09 Mm. und eine Breite bis zu 0,03 Mm., so dass sie grosse, einer selbstständigen Wand entbehrende Lakunen vorstellen. Nach rückwärts geht dieses Gewebe entweder ganz allmälig in das weniger veränderte Cornealparenchym über, oder die Grenze zwischen beiden ist scheinbar eine ausserordentlich scharfe, indem auf die dicken, trüben, längs verlaufenden Fibrillen der hinteren unmittelbar das zarte Netzwerk des subepithelialen Gewebes folgt; doch ist auch hier ein Zusammenhang und ein gegenseitiger Austausch der Fasern nicht zu verkennen. Nach vorne zu bildet die Grenze nur stellenweise die Membrana elastica anterior (ihre Dicke ist reducirt auf 0,009 Mm.), und zwar ist der Uebergang der Fasern in dieselbe ein direkter oder, und dies ist fast die Regel, es wird jede Spur jener Membran vollständig vermisst.

In diesem fein fibrillären Gewebe fällt der grosse Reichthum an zelligen Gebilden auf. Man findet in grosser Menge kleine, runde oder geschrumpft aussehende Zellen von der Grösse der Leukocyten, frei in den Lücken liegend. Dieselben nehmen an Zahl gegen die peripheren Partien der Cornea ausserordentlich zu (siehe Conjunctivalbeschreibung). Ausserdem nimmt man längsovale, spindel- oder stäbchenförmige, kernhaltige Zellen wahr. Diese liegen in den kleinen Maschen-

räumen, der vordern oder hintern Wand derselben innig angeschmiegt, einzeln in den grössern Lakunen zahlreicher, so dass sie sich an manchen Stellen wie eine zusammenhängende endotheliale Begrenzung des Hohlraumes ausnehmen.

An der klinisch wahrgenommenen Vascularisation der Hornhaut sind die subconjunctivalen, episcleralen und scleralen Gefässe betheiligt, doch so, dass die grösseren fast ausschliesslich episcleralen Ursprungs sind. In den mittlern und hintern Schichten der Cornea begegnet man, und zwar nur in ihren Randbezirken längsgetroffenen Gefässen scleraler Abkunft, und ist an einzelnen Stellen ein Uebergang der cornealen Gefässe in den Plexus des Kammerwinkels direkt ersichtlich. Das Gros der neugebildeten Gefässe (aus der Episclera) durchsetzt die vordern Hornhautschichten; häufig bilden sie dabei die Grenze zwischen den beiden erwähnten, dichter und lockerer gefügten Schichten des Hornhautparenchyms. Unmittelbar unter dem Epithel, in dem hier liegenden fein fibrillären Gewebe, findet die Verästelung und Auflösung in Capillaren statt. Die Conjunctivalgefässe betheiligen sich nur durch Entsendung feiner Aestchen zu diesem subepithelialen Netze an dieser Gefässneubildung. An allen diesen Gefässen ist auffallend die dünne Wandung. Ihre Füllung ist eine mittlere; nur die kleinen subepithelialen Gefässe zeigen sich stärker gefüllt, ihre Umgebung von lymphoiden Elementen durchsetzt.

In dem untern temporalen Bezirke der Cornea, etwa 1 Mm. vom Rande entfernt, liegt ein cystenartiger Hohlraum, der auf seinem grössten Querschnitte die Gestalt eines fast 1 Mm. langen und 0,3 Mm. breiten Rechteckes — die Längsseite verläuft parallel zu den Lamellen — mit abgerundeten Ecken besitzt. Das nach der Cornealperipherie sehende Ende ist etwas schmäler und erscheint leicht zugespitzt. Durch die Combination des auf circa 40 Schnitten (je $^1/_{75}$ Mm. Dicke) zu verfolgenden Bildes ergiebt sich, dass seine körperliche Gestalt etwa eine scheibenförmige sein muss. Die Flächen der Scheibe sehen nach vorne und hinten, sie nimmt dabei über die Hälfte des Dickendurchmessers der Cornea ein und liegt der Membrana Descemetii etwas näher, als der vorderen Grenze der Substantia propria corneae. Dabei ist seine hintere Wand etwas nach hinten gewölbt, so dass diese in der Mitte der Membrana Descemetii direct aufliegt. Hier findet sich

auf einigen Schnitten eine Communication des Hohlraumes mit der Vorderkammer, indem diese Wand eine in schiefer Richtung von vorne nasal nach hinten temporal gehende breite Lücke zeigt und zugleich die Lamina elastica posterior eingerissen und mit den Enden nach vorne eingerollt erscheint. Diese Lücke ist jedoch ein Kunstproduct und wohl durch die Schneidemanipulationen veranlasst; denn abgesehen davon, dass die Ränder der Lücke nach vorne umgeschlagen sind, spricht gegen die Natürlichkeit dieser Communicationen der Umstand, dass die der vorderen Wand entsprechende Cornealpartie keine Ausbuchtung nach vorne zeigt, (was doch bei dem hohen intraocularen Druck der Fall sein müsste), sondern im Gegentheil eher etwas eingesunken ist. Die Umgebung des Hohlraumes wird durch Cornealgewebe gebildet, welches jedoch ein auffallend trübes Aussehen besitzt, zahlreiche Gefässdurchschnitte und eine geringe Rundzelleninfiltration zeigt. Feinkörniges dunkelbraunes Pigment in geringer Menge liegt in rundlichen Haufen der Cystenwand auf, am reichlichsten noch an der dem Scleraanfange zugewendeten Seite. Die Cornealfasern legen sich an den Breitseiten der Cyste der Wandung derselben meist so innig an, dass hier stellenweise eine Grenze nicht zu ermitteln ist; an den schmalen Seiten dagegen hören die Fibrillen in einiger Entfernung von der Cystenwand entweder wie abgeschnitten oder zu feinen trüben Fäserchen ausgefranzt auf, so dass ein auf dem Durchschnitte sichelförmiger freier Raum entsteht, der aber gleichfalls artificieller Natur sein dürfte und bedingt sein mag in einem Collaps der Cyste gleich jenem der der vorderen Cystenwand nach vorn anliegenden eingesunkenen Hornhautpartie. Die Cystenwand hat das gleiche trübe und gequollene Aussehen, wie die umgebende Cornealsubstanz, ist jedoch etwas dunkler tingirt. Ihre Dicke ist sehr verschieden (von 0,005—0,017 Mm.). Sie lässt hier und da eine sehr feine Längsstreifung erkennen und spaltet sich häufig in mehrere Blätter, welche theils in das Innere der Cyste ziehen, theils sich später wieder mit einander und der Wand vereinigen, dies ist am ausgesprochensten an der gegen den Scleraanfang hinsehenden Seite. Die dadurch gebildeten, schmalen, spaltförmigen Hohlräume enthalten etwas dunkles körniges Pigment. Der Binnenraum der Cyste ist zum grössten Theile von einem überaus zarten reticulären Gewebe eingenommen, welches im Allgemeinen gegen

das Centrum zu viel weitmaschiger wird. Dieses Netzwerk entsteht dadurch, dass die in das Innere ziehenden von der Wand abgelösten Fasern sich immer feiner spalten, um endlich zahlreiche zarteste Fäserchen zu bilden, welche entweder pinselförmig auseinandergehen oder sich gleich nach allen Seiten hin verflechten. Die Lücken dieses Gewebes sind ohne sichtbaren Inhalt, nur wiederum einzelne Pigmentkörnchen und spärliche zellige Gebilde liegen in denselben. Die letzteren sind rundliche, etwa den doppelten Durchmesser eines Blutkörperchens besitzende Zellen mit sehr blassem, manchmal einige Pigmentmolecüle enthaltenden Protoplasma und kleinem, ovalen, schwach tingirten Kerne.

Das Cornealepithel lässt in den Schnitt- und Zupfpräparaten, welche von dem medialen Randabschnitte der Cornea genommen wurden, keinerlei von der Norm abweichende Verhältnisse erkennen, während in den Präparaten, die den schon makroskopisch durch Fehlen der Hornhautspiegelung und feine körnige Beschaffenheit der Oberfläche ausgezeichneten Partien entsprechen, mannigfache die Zellen selbst und deren gegenseitigen Zusammenhang betreffende Veränderungen vorkommen. Ausserordentlich häufig ist das Auftreten der zuerst von Leber*) als perinucleäre Vacuolen beschriebenen intracellulären Hohlräume. Wir finden derartig veränderte Zellen sowohl wenn auch seltener in der Basalzellenlage, als in den mittleren und vordersten Lagen des Epithels. Das Anfangsstadium dieser Veränderung, das am schönsten in den oberflächlichen Zellen hervortritt, stellt sich als helle, den dunklen Kern umgebende und von diesem sowie dem ebenfalls dunkleren Protoplasma scharf abgesetzte, schmälere oder breitere Zone dar; dabei ist die Form der Zelle gut erhalten; der stark tingirte Kern ist rundlich oder länglich, auch nierenförmig und scheint vollständig frei zu liegen. In einem etwas höheren Grade der Entwickelung besitzt die Zelle in ihrem Innern einen runden oder ovalen Hohlraum, welcher den dunklen meist excentrisch liegenden Kern enthält und auch seinerseits häufig auf der einen Seite der Zellwand viel näher gerückt erscheint. Wenn dieser Hohlraum noch grösser ist,

*) Leber, Ueber die intracellulären Lücken des vorderen Hornhaut-Epithels im normalen und path. Zustande. Graefe's Archiv XXIII. 1.

wird auch die Form der Zelle verändert, indem durch denselben die platten Zellen der oberflächlichsten Schichten in der Mitte bauchig aufgetrieben erscheinen, wobei der Kern der Länge nach schief oder quer in dem Raume liegen kann, während die eine derartige Veränderung bietenden Basalzellen an dem den Kern enthaltenden Ende stark kolbig vergrössert sind. Die polygonalen Zellen der mittleren Lagen verändern ihre Gestalt erst bei bedeutender Grösse des Hohlraumes. Die Zelle wird grösser, mehr abgerundet, während in den höchsten Graden der Veränderung die Zellen als grosse rundliche oder vollkommen kreisrunde, helle, mit deutlichem peripher gelegenen dunklen Kerne versehene Gebilde erscheinen, deren Umrandung ein ganz schmaler oder etwas breiterer, häufig feine Zacken aussendender dunkler Saum ist.

Eine andere Art der Veränderung der Zellen besteht darin, dass sie ein trübes Aussehen, verwaschene Contouren besitzen, wobei zugleich der schwach oder nicht tingirte Kern kaum zu erkennen ist; ferner finden wir Zellen mit kleinem trüben, einen undeutlichen Kern enthaltenden, länglichem Zellleib und langen nach allen Seiten hin gerichteten Fortsätzen, wodurch sie ein spinnenartiges Aussehen gewinnen.

Die Veränderung im Zusammenhange der Zellen kann man im Allgemeinen als eine Lockerung desselben bezeichnen, wie auch schon das häufige, besonders zwischen den Basalzellen zu beobachtende Ausfallen von Zellen beweist. Fast durchwegs sind die intercellulären Linien verbreitert und tritt hierdurch sehr deutlich die Stachelform der Zellen hervor; besonders schön ist an mit Eosin-Hämatoxylin gefärbten Schnitten zu sehen, wie diese etwa die Breite eines Zellkernes besitzenden intercellularen helleren Linien durchsetzt sind von einem dichten Gitterwerk feinster quer verlaufender Fäserchen. Da diese stets senkrecht zur Oberfläche der polygonalen Zellen stehen, so resultiren daraus in dem intercellularen Liniennetze an den Schnittpunkten der Linien kleine, rundliche, wie mit einem Locheisen herausgeschlagene Intercellular-Lücken (Fig. 8 c d). Wir werden wohl nicht fehlgehen, wenn wir dieselben ansprechen als die präformirt vorhandenen, nur durch die Erweiterung deutlich sichtbar gewordenen Lücken im Hornhautepithel.

Ist der Epithelzellenverband noch mehr gelockert, und es tritt etwas Derartiges sowohl isolirt als bei ganzen Zellen-

gruppen auf, so haben wir einen von meist wohl erhaltenen Zellen begrenzten Hohlraum von ziemlich regelmässiger runder oder längsovaler Form vor uns, in dessen Innern sich eine oder auch mehrere, gewöhnlich wandständige und mit der Nachbarzelle durch feinste Stacheln verbundene Zellen befinden, der übrige Raum ist vollkommen frei, ohne geformten Inhalt. Dabei sind diese „Hohlraumszellen" entweder ebenfalls nur wenig verändert, oder trübe mit undeutlichem Kerne. Vielfach finden sich auch Zellen, besonders die erwähnten grossen hellen mit schmalem dunklen Saume, welche durch einzelne nach verschiedenen Seiten gehende längere oder kürzere Ausläufer in dem Hohlraume gleichsam aufgespannt sind; dieser letztere steht mit den erweiterten intercellulären Lücken der Umgebung in Zusammenhang. Diese kleineren Hohlräume finden sich ausschliesslich in den mittleren und vorderen Zelllagen. In letzteren begegnen wir aber auch grösseren und zwar vornehmlich gerade an den Stellen, wo sich schon makroskopisch eine feinhöckerige Beschaffenheit der Cornealoberfläche constatiren liess. Sie sind auf dem Durchschnitte spindelförmig gestaltet und werden nach vorn zu begrenzt von einer zusammenhängenden Schicht der oberflächlichsten Zellen; nach rückwärts reichen sie häufig bis in die mittleren Zelllagen; sie erlangen eine Länge von fast 0,1 Mm., eine Tiefe von 0,03 Mm. Diese grossen Hohlräume beherbergen im Innern einzelne oder Gruppen von Zellen, welche die beschriebenen intracellulären Veränderungen in allen Abstufungen besitzen. Entweder liegen dieselben frei oder sie sind wandständig oder auch — sie erscheinen als balkenförmig quer oder schief den Hohlraum durchziehende schmale Zellgruppe. Die von Leber*) als „cancroidartige Zellwucherung" gekennzeichnete Zellgruppirung finden wir in den oberen Schichten des Epithels durch eine zwiebelschalenartige Anordnung derselben angedeutet. Karyokinetische Figuren konnten wir hierbei nicht wahrnehmen, während wir solche in schöner Zeichnung nicht gerade selten in der Basallage aufzufinden vermochten. Das Vorkommen von zahlreichen Leucocyten im Epithel zwischen den Basalzellen in den peripheren Abschnitten wurde bereits erwähnt; beifügen will ich noch, dass sie ziemlich häufig auch einzeln in den intercellulären

*) loco cit.

Hohlräumen der mittleren und vorderen Zelllagen in den centralen Partien der Cornea vorgefunden wurden.

Noch eine weitere sehr wechselvolle Bilder im Epithel liefernde Veränderung verdient Erwähnung. Dieselbe findet sich nur im Centrum der Cornea und den ihm zunächst gelegenen Stellen.

Am häufigsten ist folgendes Bild: Dem subepithelialen Gewebe aufsitzend schiebt sich ein verschieden meist etwa 0,03 Mm. breiter, aus einem zarten reticulirten Gewebe bestehender Zapfen senkrecht oder schief, häufig nach vorn zu kolbig sich verbreiternd, bis etwa in die Mitte des Epithellagers oder noch weiter nach vorn vor. Die Structur der Zapfen stimmt, besonders in den axialen Theilen genau mit dem Bau der subepithelialen Schichten überein — dasselbe feine Netzwerk, dieselben zweierlei Zellen — und an vielen Stellen stellt sich das Zapfengewebe als dieselbe Aussprossung des subepithelialen dar. Die peripheren Partien des Zapfens sind gewöhnlich etwas engmaschiger und oft von trübem, undurchsichtigem Aussehen. Seine Begrenzung gegen das Epithel ist entweder undeutlich, indem das trübe Gewebe des Zapfens sich nur wenig von den ebenfalls trüben und verwaschen aussehenden Epithelzellen abhebt, oder, wie es meist der Fall, es tritt die Grenze zwischen den äussersten Fasern des netzförmigen Gewebes und den anstossenden cylindrischen und keulenförmigen Epithelzellen, die den Zapfen radienartig umsäumen, scharf hervor. Häufig ragt dabei eine Grenzepithelzelle, sich spindelförmig verjüngend, in das Zapfengewebe hinein; man begegnet solchen Bildern übrigens auch an Stellen des Basallagers, wo keine Zapfenbildungen vorhanden sind.

Ein stärkeres Hervorspringen des Epithellagers nach vorne wird durch diese subepithelialen Aussprossungen gemeiniglich nicht veranlasst, sondern es macht den Eindruck, als ob die mittlere Zelllage einfach fehle.

Neben diesem fast auf jedem Schnitte mehrfach zu sehenden Bilde nimmt man auch nicht selten entweder nur ein flaches Vorspringen der subepithelialen Schichte wahr, oder man findet rundliche oder längsovale, manchmal über die halbe Dicke des Epithels einnehmende und allseitig von diesem umschlossene Einlagerungen gleicher Art in demselben vor.

An einzelnen Stellen ist auch eine deutliche Scheidung des einsprossenden Gewebes von dem eigentlichen sub-

epithelialen durch eine wellige Contour in der Art zu gewahren, dass das erstere engmaschiger oder trüber erscheint als das letztere. Jedoch ist diese Differenzirung wohl nur eine scheinbare, bedingt durch das schiefe Aufsteigen des Zapfens und die kolbige Verbreiterung seines freien Endes, sowie durch die verfilztere und trübere Beschaffenheit seiner peripheren Theile.

Auf dem Schnitte sieht man mitten im Epithel eine ziemlich dicke, auf dem Durchschnitte unregelmässig Sförmige, glasige, nur einzelne Fasern und Kerne erkennen lassende Einlagerung, welche den Eindruck macht, als ob man es mit geronnener Intercellularsubstanz zu thun hätte (Fig. 4).

Aus den nachbarlich gelegenen Schnitten geht hervor, dass diese eigenthümliche Masse einem subepithelialen Zapfen angehört, welcher auch in seinen centralen, weniger und allmälig abnehmend in den der Basis zu gelegenen Theilen ein ähnlich homogenes Aussehen darbietet.

Auf einer dem Hornhautcentrum nahe liegenden Stelle begegnet man noch folgendem interessanten Bilde, dass sich durch etwa 30 Schnitte hintereinander verfolgen lässt. Ein auf dem ersten (obersten) dieser Serie befindlicher, niedriger Zapfen, der in das Epithel von unten her schief eindringt, nimmt — auf weiteren Schnitten — immer mehr an Länge zu; dabei ist der vordere Theil des stets sich mehr der Vorderfläche des Epithellagers nähernden Zapfens derartig bogenförmig gekrümmt, dass derselbe in seiner grössern Ausdehnung fast parallel zur Cornealoberfläche verläuft; (vergl. Figur 5) schliesslich wendet er sich wieder im Bogen nach rückwärts, um sich mit dem subepithelialen Gewebe zu vereinigen. Dadurch wird eine (0,06 Mm. lange und 0,009 Mm. breite) auf dem Durchschnitte spindelförmige Insel vom Epithel abgetrennt, welche rasch kleiner werdend nach einigen Schnitten verschwunden ist. Die der Inselperipherie anliegenden kurzcylindrischen Zellen sind sammt und sonders mit ihrer Längsachse senkrecht zum Saume gestellt.

Die Cornealoberfläche ist auf allen Schnitten an dieser Stelle leicht bucklig vorgewölbt. Das Ganze präsentirt sich als eine schmale, in das Epithel eindringende und eine Bucht desselben einschliessende Falte des veränderten vorderen Cornealgewebes.

Die Membrana Descemetii, welche sowohl auf Querschnitten wie auf Flächenpräparaten zur Untersuchung kam, ist grösstentheils als wohlerhaltene, 0,012 Mm. dicke Schicht zu erkennen; sie besitzt fast durchgehends ein trübes, fast homogenes Aussehen, wodurch es manchmal schwer wird, sie von den benachbarten Cornealfasern abzugrenzen. Die schon bei der makroskopischen Betrachtung auffallende furchige Beschaffenheit der Cornealhinterfläche findet mikroskopisch ihre Erklärung in Veränderungen der Membrana Descemetii. So zeigt sich an der grössten dieser rinnenartigen Vertiefungen (Abbildung 1a und 7) auf Querschnitten die Membran fast 1 Mm. vollkommen unterbrochen in der Art, dass, wenn wir uns auch die nach vorn eingerollten Enden derselben unaufgerollt vorstellen, sie dennoch kaum $^1/_3$ der Lücke zu decken vermöchten.

Jedoch erstreckt sich die Continuitätstrennung nicht gleich weit auf alle Schichten, indem sich von den abgebrochenen Enden noch einzelne dünne Fäserchen (von der hinteren Lage der Lamelle?) in die Lücke hinein fortsetzen. Ebenso lässt sich auch an mehreren Stellen die Endothellage noch eine Strecke weit in den Defect hinein verfolgen. Der Grund der Lücke wird grösstentheils durch die Cornealfasern gebildet, die hier etwas zusammengeschoben erscheinen; die vordersten Cornealschichten sind dabei nicht stärker vorgetrieben. Zu beiden Seiten des Defectes sind in den mittleren Lagen des Hornhautgewebes die früher geschilderten Veränderungen desselben am stärksten ausgesprochen, auch die Pigmenteinlagerung ist eine auffallend beträchtliche.

An andern Stellen, wo die Membrana Descemetii nur vorgebaucht ist, ist nur eine Verdünnung, jedoch häufig eine Auflösung derselben in zahlreiche Fasern vorhanden, von welch' letzteren einige eingerissen erscheinen. Auf Flächenpräparaten markiren sich die betreffenden Stellen als lange, spindelförmige, eines Endothelbelages theilweise entbehrende helle Streifen, die scharf zu der dunkleren Umgebung contrastiren und deren Fläche durch die Mikrometerschraube sich deutlich als tiefer wie die Umgebung liegend erweist.

Das Endothel der descemetischen Membran erscheint auf Querschnitten an den meisten Stellen als zusammenhängende, gegen den Vorderkammerraum durch eine wellige Linie begrenzte Lage; an anderen Stellen hinwiederum

ist dasselbe reducirt auf einen äusserst schmalen dunklen Saum. Endlich fehlt es entweder auf grössere Strecken weit ganz oder es ist durch zahlreiche kleinere Lücken unterbrochen. Gegen die Cornealperipherie, vielfach jedoch auch schon in ziemlicher Entfernung davon beginnend, erscheinen die Endothelzellen schon auf dem Querschnitte häufig von braunem körnigen Aussehen, und ist ein derartiges Verhalten auch in dem Kammerwinkel zu constatiren, wo die Pigmentzellen förmliche Scheiden um die Balken des Ligamentum pectinatum bilden. (Vergl. Beschreibung des Kammerwinkels.)

Vielfach sowohl in den peripheren als den mehr central gelegenen Partien sieht man auch, dass freies körniges Pigment in rundlichen oder länglichen Schollen der freien Fläche des Endothels aufliegt oder in den Lücken desselben abgelagert ist; manchmal gewinnt es den Anschein, als ob nicht nur die Endothelzellen von Pigment imprägnirt seien, sondern auch Depots solchen Pigmentes zwischen Endothel und Lamina elastica posterior sich befänden.

Auf Flächenpräparaten sind die Verhältnisse viel besser zu übersehen; hier ergiebt sich nun gleichfalls, dass wir durchaus nicht überall ein normales Endothel vor uns haben. Wohl begegnet man an vielen Stellen den kleinen, runden oder länglichen, dunkel tingirten Kernen desselben in ziemlich unregelmässiger Anordnung über grosse Strecken hin, wobei die Zellgrenzen häufig gar nicht sichtbar oder nur sehr schwach erkennbar sind (manchmal auch erscheinen sie durch einzelne Pigmentkörnchen angedeutet). Dazwischen liegen grosse, von diesen Kernen fast vollkommen freie Räume. In den Zellplatten selbst finden sich vielfach Lücken von der Grösse einer oder mehrerer Endothelzellen und erstrecken sich alsdann häufig Ausläufer der Nachbarzellen in sie hinein. Oft liegen auch die Endothelzellen einzeln oder in geringer Zahl zu rundlichen Gruppen oder bandförmigen Streifen geordnet. Hier lässt sich nun das Aussehen der Zellen genauer erkennen: sie sind sehr klein, vieleckig, manchmal zackig ausgezogen; daneben finden sich auch grössere Zellen oder Kerne, die etwas blasser tingirt und von oblonger oder eiförmiger Gestalt erscheinen.

Weiterhin fällt der enorme Reichthum sowohl an freiem Pigment als an pigmentirten Zellen auf. Ersteres erscheint als feine ockergelbe bis braune rundliche Körnchen,

die entweder einzeln ganz irregulär zerstreut auf der freien Fläche des Endothels oder in dessen Lücken liegen, oder zu grösseren, dunkelbraunen bis schwarzen, kugeligen oder unregelmässigen Ballen vereinigt sind, welche manchmal zu mehreren maulbeer- oder traubenförmige Conglomerate bilden.

Die pigmentirten Zellen scheiden sich in zwei ganz verschiedene Gruppen; die einen, nur in der Nähe des Kammerwinkels anzutreffen, gleichen sehr den Chorioidealstromazellen; sie sind sehr gross (bis 50 μ im Durchmesser), blassbraun, diffus pigmentirt, von unregelmässiger, sternförmiger oder langgestreckter Gestalt. Der Kern ist blassrosa (Eosin) tingirt, ebenfalls sehr gross, oval (ca. 18 $\times$ 13 μ), oft nur sehr wenig sich von dem Protoplasma differenzirend. Die so beschaffenen Zellen liegen selten einzeln, meist sind sie zu mehreren in kleinen Gruppen zusammengestellt mit hellen intercellulären Linien (Fig. 10b), oder sie sind so dicht bei einander, dass sie eine ununterbrochene blassbraune Fläche darstellen, welche als Zellaggregat sich nur dadurch kennzeichnet, dass in ihr einzelne der charakteristischen Kerne hervortreten.

Die andere Art der Pigmentzellen, die sich über die ganze Cornealhinterfläche verbreitet erweist, besitzen durchgehends Kerne, welche in Allem denen der Endothelien entsprechen und sich von den der eben beschriebenen durch ihre Kleinheit und stärkere Tingirung unterscheiden. Das Pigment dieser Zellen ist das gleiche wie das frei hier vorkommende; es findet sich entweder nur in einzelnen Körnchen in denselben um den Kern herum, oder die ganze Zelle erscheint mehr oder weniger von Pigment erfüllt; die Form dieser nähert sich theils den wenig veränderten Endothelien der Descemetischen Membran, theils aber sind sie grösser, von ganz unregelmässigem Bau und mit kurzen Ausläufern versehen (Fig. 9). —

Endlich begegnet man (ausschliesslich an der Cornealperipherie) Zellen (Fig 10c) mit sehr kleinem Zellleib und sehr langen, ganz schmalen Ausläufern. Dabei umgeben die dunklen Pigmentmolecüle den Kern in Form eines Ringes oder Halbringes, zugleich liegen sie in den Ausläufern in einreihiger, oft unterbrochener Anordnung. Der Ausläufer sind meist zwei, seltener einer oder drei, und ist eine derartige spindelförmige Zelle bis 80 μ lang; sie liegen zwischen oder auf den oben genannten blassen Pigmentzellen.

Betont muss noch werden, dass man in den centralen Partien der Corneahinterfläche neben diesen verschiedenen Formen von Zellen und Kernen bei verschiedener Einstellung des Tubus hellbraune freie oder um gleichfalls hell tingirte Kerne abgelagerte Pigmentaggregate entdeckt, die unzweifelhaft nicht in gleicher Ebene mit jenen, sondern nach vorn von ihnen liegen.

Ueber das Verhalten der Sclera ist zunächst zu bemerken, dass sie ziemlich gleichmässig von dem hinteren Augenpole gegen die Cornea zu an Dicke abnimmt und zeigt sie (nur in ihrem vordersten pericornealen Abschnitte) gleich der Cornealperipherie eine gegen das episclerale und subconjunctivale Gewebe zunehmende geringe Rundzelleninfiltration; hier trifft man auch in allen Schichten sehr zahlreiche, weite, dünnwandige Gefässe und zwar sind besonders die episcleralen ausgezeichnet durch ein sehr weites Lumen, namentlich im Vergleich mit der Dünnheit der Wandung, andererseits sind aber auch grosse Gefässe mit besonders in der Media mächtig entwickelter Wand anzutreffen. Die Füllung all dieser Gefässe ist gering im Gegensatze zu der prallen, der conjunctivalen und subconjunctivalen.

Die Verhältnisse im Vorderkammerwinkel sind folgende:

Eine Verwachsung der Irisperipherie mit der Cornealhinterfläche ist nirgends vorhanden. Der Winkel selbst hat im Allgemeinen seine Form dadurch geändert, dass, während die hintere Cornealfläche und die gegen den Vorderkammerraum gewendete Begrenzung des Ligamentum pectinatum gewöhnlich fast in einer geraden (manchmal nach innen concaven) Linie nach hinten und aussen verlaufen, die vordere Fläche der Irisperipherie mit dieser einen Winkel von etwa 90 Grad (oder mehr) bildet, dieselbe ist nämlich zunächst schief gegen den idealen Augenmittelpunkt gerichtet und biegt erst circa 1 Mm. papillarwärts in die Frontalebene ein.

Der Uebergang der Membrana Descemetii, welche in dem Kammerwinkelabschnitte etwas dünner ist, als in den centralen Theilen der Hornhauthinterfläche, in den Ciliarmuskel gestaltet sich in zweifacher Weise: an einzelnen Stellen lässt sich derselbe bis ganz in die Nähe (auf 0,06 Mm.) des vorderen Ansatzpunktes des meridionalen Antheiles des Ciliarmuskels

als eine 0,01 Mm. dicke homogene Schicht verfolgen, welche hier ziemlich plötzlich an Dicke (bis etwa auf das Doppelte) zunimmt und weiterhin in eine Anzahl Fibrillen zerfällt, welche spitzwinkelig auseinanderfahren und theils direct in die meridionalen Ciliarmuskelfasern überzugehen scheinen, theils sich in dem elastischen Plattenwerke und dem Balkenwerke des Fontana'schen Raumes verlieren; an den meisten Schnitten dagegen findet die Auffaserung der Membran in eine Anzahl langgestreckter, wenig divergirender, sich gegenseitig verflechtender Bündel, die in gleicher Weise, wie eben geschildert, enden, schon in weiter Entfernung vom Kammerwinkel statt.

Der Fontana'sche Raum, seine Balken und das von denselben gebildete Netz- und Lückenwerk sind deutlich erhalten, eine Obliteration nirgends zu sehen. Doch ist er insofern verändert, als er in die Länge gezogen und verschmälert erscheint. Dadurch ähnelt er auf dem Durchschnitte einem langen gleichschenkligen, mit der Spitze gegen den vorderen Augenpol gerichteten Dreiecke, dessen lange Seiten, nur wenig divergirend, nach aussen und innen sehen, und dessen sehr kurze gegen den Dreiecksraum eingebogene Grundlinie vom mittleren Anfangstheile des Ciliarmuskels gebildet wird; doch ist sein Balkenwerk manchmal auch auf einen ganz kleinen drei- oder viereckigen Raum reducirt, (wobei gleichsam der der Spitze des langen Dreieckes zusehende Theil desselben in verschieden grosser Ausdehnung fehlt), so dass der Irisanfang, welcher im Allgemeinen nur einem kleinen Theile der gegen die Vorderkammer hinsehenden Dreieckslangseite anliegt, dann in relativ bedeutend grösserer Ausdehnung an der medialen Grenze des Balkenwerkes participirt.

Im ersten Falle erscheinen die Balken grossentheils als schmale Längsfibrillen (nur einzelne sind quer oder schief getroffen), die an ihren vorderen Enden schmäler werden und entweder der Hinterfläche der Membrana Descemetii einfach aufliegen oder anscheinend in dieselbe direct übergehen.

Die Endothelumscheidung der Balken wird, wie Flächenpräparate des Fontana'schen Raumes zeigen, von Zellen gebildet, welche entweder ihrem Kerne oder sonstigen Beschaffenheit nach dem wenig veränderten Endothel der Membrana Descemetii oder den grossen, blassen Pigmentzellen derselben gleichen.

Erstere enthalten nicht selten spärliche bräune Pigmentkörnchen, übrigens kommt auch freies Pigment in kleineren oder grösseren Haufen im Lückenwerke vor. Das nach aussen und vorn vom Ligamentum pectinatum gelegene Plattenwerk erscheint gleichfalls gestreckt (bis 0,7 Mm. lang) und verschmälert. Es besteht nur (auf dem Durchschnitte) aus längs verlaufenden, sich verflechtenden, zahlreiche Lücken und einen grossen Reichthum an kleinen länglichen Kernen besitzenden Fasern, die nach vorn zu sich weit zwischen Descemetischer Membran und Cornealfasern einschieben, und ersterer entweder nur anzuliegen scheinen oder ihren Ursprung direct aus derselben nehmen; daher besteht auch an den Stellen, wo die letztere als dicke homogene Lamelle bis fast an den Ciliarmuskelanfang herangeht, das Plattenwerk nur aus einzelnen Zügen. Aequatorialwärts ist ihre Verbindung mit dem nach vorn ausgezogenen Scleralwulst ersichtlich; in letzterem sind circuläre Fasern nur mit Mühe aufzufinden.

Unmittelbar vor dem kernreichen Plattengewebe wird auf den allermeisten Schnitten ein Hohlraum, der einem Schlemm'schen Canale entspricht, vermisst. Nur auf einzelnen Schnitten liegt hier ein feiner Längsspalt mit einzelnen wandständigen Zellen, die sich in Nichts von denen des Plattenwerkes unterscheiden. Weiter nach aussen von diesem letzteren, durch eine Schicht längsverlaufender Sclerafaserbündel davon getrennt, begegnet man constant einem oder mehreren weiten, dünnwandigen Gefässabschnitten; dieselben zeigen geringe Füllung, ziehen theils cornealwärts, theils aber durchsetzen sie die Sclera in schräger Richtung, einerseits sich mit dem episcleralen Gefässnetz verbindend, andererseits zu einem grösseren Gefässstamm sich sammelnd und in den Ciliarkörper einsenkend.

Auf einigen Stellen nun zeigt sich unverkennbar, dass solche Gefässe verschiedenen Kalibers mit dem Plattenwerk in Verbindung stehen, dass sie gegen dessen vorderes oder hinteres Ende die trennende Scleralfaserschicht durchbrechen und bis zu jenem vordringen; hier sind sie entweder durch die Gitterwerke begrenzt oder sie stehen im offenen Zusammenhange mit langen Spalträumen, welche dann ebenfalls Blut enthalten und manchmal weit zwischen den Cornealfasern ohne nachweisbare selbstständige Zellauskleidung hineinreichen.

Das Verhalten der Iris zum Vorderkammerwinkel ist bereits kurz erwähnt. Da die vordere freie Irisfläche entsprechend der Verschmälerung des Fontana'schen Raumes viel weiter nach aussen (bis fast ganz an den Scleralanfang) reicht als die hintere, deren Anfang durch die winklige Einknickung der Peripherie gegen die untere Seite des Ciliarkörpers markirt ist, so resultirt hieraus, dass bei der Abgrenzung des Kammerwinkels das Irisgewebe in grösserer Ausdehnung betheiligt ist als in der Norm.

Sie besitzt constant in den peripheren Theilen einen geringeren Dickendurchmesser (0,12 Mm.) als in den mehr pupillarwärts gelegenen Partien, wo sie eine Dicke von 0,18 Mm. erreicht, welche sie bis zum Pupillarrande, wo sie auf dem Querschnitte als stumpfe, von der Pigmentschichte umsäumte Spitze endet, beibehält.

Die Pars retinalis iridis bildet eine grösstentheils wohlerhaltene Schichte von nicht verringertem Dickendurchmesser, nur an einzelnen Stellen scheint sie (wohl nur artificiell) zu fehlen, doch sind vielfach auf längere Strecken die beiden Pigmentzelllager durch einen spaltförmigen Raum von einander getrennt. Weder die Limitans iridis noch die hintere Grenzlamelle, welch letztere bei dem lockeren Gefüge des ganzen Gewebes besonders deutlich ersichtlich ist, zeigen ein von dem Normalen abweichendes Verhalten.

Das eigentliche Irisstroma (vordere Grenzschicht und intervasculäres Gewebe) erscheint ausserordentlich rareficirt, man möchte sagen, fadenscheinig; nur in den peripheren Iristheilen ist dies etwas weniger der Fall. Das Gewebe besteht ausser aus sehr spärlichen, zarten, welligen Faserbündeln aus einem fein reticulirten Netzwerke; dasselbe wird theils durch die Ausläufer blasser, kernhaltiger Zellen gebildet, theils erscheint es als nicht zu Zellen gehörig, sondern als feines bindegewebiges Fasergerüste. (Ueberhaupt sind die nicht pigmentirten Zellen sowohl die mit als die ohne Ausläufer, welch' letztere von verschiedener Grösse mit deutlichem Kerne frei oder den Fasern anliegend gefunden werden, äusserst spärlich.) Im Uebrigen wird der grössere Theil des Gewebes von verschieden geformten jedoch überwiegend spindelförmigen, gleichmässig hellbraun pigmentirten Zellen durchsetzt, welche gruppenweise in paralleler Anordnung ganze Schichten darstellen, von denen besonders gut (auf Flachschnitten der Iris

eine vordere, parallel zum Pupillarrande und eine hintere radiär verlaufende ausgeprägt sind. Lymphoide Elemente sind nur in geringer Anzahl vorhanden, dagegen finden sich streckenweise, mehr gegen die Peripherie der Iris zu, in den Lücken des Gewebes entweder durch die ganze Dicke der Iris oder nur in den vorderen Schichten rundliche Pigmentballen verschiedener Grösse ohne sichtbare Kerne, manchmal auch geschwänzten oder spindelförmigen Zellen der Form nach gleichend; ihre Farbe ist tief dunkelbraun bis schwarz.

Die radiär gegen den Pupillarrand verlaufenden (arteriellen) Gefässe haben durchschnittlich ein sehr enges Lumen (0,015–0,03 Mm.); doch finden wir auch (venöse) Gefässlumina, die weit über die halbe Dicke der Iris einnehmen und meist ziemlich gut gefüllt sind, während erstere eine verschiedene, jedoch meist sehr geringe Blutfülle zeigen. Die Wandung der Gefässe ist fast durchwegs von etwas geringerer Dicke als normal, indem besonders an den kleineren derselben vielfach die Media vollständig zu fehlen scheint und auch die sonst mächtige Adventitia nur durch eine einfache Lage hellbrauner Pigmentzellen gebildet wird.

An der Iriswurzel müssen die Gefässe, entsprechend der Abknickung des peripheren Irisanfanges, in einem scharfen Bogen aus dem Corpus ciliare in die Iris übertreten, wobei jedoch nirgends eine eigentliche Unterbrechung des Gefässlumens zu sehen ist; doch sind an einzelnen Stellen die Gefässe des Ciliarkörpers an der Eintrittsstelle in der Iris etwas stärker gefüllt als an den übrigen Punkten. Der Sphincter pupillae ist in seiner Flächenausdehnung durchaus nicht reducirt, sicher dagegen etwas in seiner Dicke, die Muskelkerne sind durchwegs sehr blass tingirt.

Der Ciliarkörper ist vor Allem in seinem muskulären Theile nicht unerheblich verdünnt; insbesondere gilt dies von den circulären Fasern, welche auf einige ganz schmale, an der Innenseite des Anfangstheiles des Muskelkörpers vertheilte Bündel reducirt sind, so dass der Ciliarkörper hinsichtlich seiner Gestalt auf dem Meridionalschnitte dem in hochgradig myopischen Augen vorkommenden Bilde entspricht. Die meridionalen Bündel sind schmal und lassen sich sehr weit gegen den Aequator hin verfolgen. Der sogenannte radiäre Theil des Muskels ist wegen der langgedehnten und schmalen Beschaffenheit des ganzen Muskelkörpers nur angedeutet. Seine

meridionalen Fasern finden ihre Ansatzpunkte an der Sclera und der Innenseite des Plattenwerkes, ein Theil derselben scheint ganz direct mit den Fibrillen der Membrana Descemetii im Zusammenhange zu stehen.

Der bindegewebige in die Ciliarfirsten sich fortsetzende Theil des Ciliarkörpers ist in gleichem Masse wie die Iris rareficirt; die Gefässe, ebenfalls ziemlich dünnwandig, sind in einem geringen Füllungszustande; gegen den Aequator hin nimmt dagegen ihre Füllung constant auffallend zu. Die Ciliarfirsten erscheinen schmal, ihre Gefässe blutarm, nur an den Spitzen der Firsten enthalten dieselben gewöhnlich etwas mehr Blut. Eine Vermehrung der lymphoiden Elemente ist im Ciliarkörper ebenso wenig wie in der Iris (und Chorioidea) zu constatiren. Freies Pigment in Form einzelner kleiner ockergelber Körnchen, sowie grösserer dunklerer Haufen ist besonders in dem bindegewebigen Theile in ziemlich reichlicher Menge anzutreffen.

Sehr genau wurde auch die Chorioidea untersucht, vor Allem in Bezug auf das Verhalten der Gefässe und etwaiger Kennzeichen entzündlicher Processe, und wurden genaue Vergleiche mit eigens zu diesem Zwecke hergestellten Zupfpräparaten von normaler Chorioidea vorgenommen. Im Wesentlichen ist der Befund folgender:

Der Dickendurchmesser beträgt nahe an 0,1 Mm. Die grossen arteriellen Gefässe sind sehr ungleich mit Blut gefüllt, die venösen, welche auf dem Querschnitte als schmale Spalträume, auf Flächenpräparaten als weite bis zu 0,4 Mm. im Durchmesser haltende Lumina erscheinen, meist leer. Das Lumen der Arterien erscheint im Durchschnitte das der correspondirenden im normalen Präparate zu übertreffen. Eine Veränderung an der Gefässwand konnte bei diesen grösseren Gefässen nicht constatirt werden.

Die Choriocapillaris erscheint auf dem Querschnitte als sehr schmale Lage, auch ergiebt sich auf den Flächenpräparaten häufig, wenn auch nicht regelmässig, eine Verbreiterung der zwischen der Capillaren gelegenen Räume. Die Capillaren selbst besitzen eine ziemlich beträchtliche Blutfülle; ihre Weite beträgt das Fünf- bis Zehnfache eines rothen Blutkörperchens; die ganz kleinen Capillarschlingen, deren Durchmesser nur etwa gleich oder wenig grösser als der eines solchen ist, werden vollständig vermisst. Vermehrung der

lymphoiden Elemente im intercapillaren Gewebe, Randstellung der weissen Blutkörperchen in den Gefässen, ebenso eine Veränderung in den Zellen oder Kernen der Capillarwandung lässt sich an keiner Stelle nachweisen.

Die makroskopisch sichtbaren faden- und schleierartigen Verbindungen zwischen den einander nicht anliegenden Chorioidea und Retina sind dadurch bedingt, dass das Pigmentepithel der letzteren bald an ihr, bald an jener haften blieb und so brückenartige Verbindungen zwischen beiden herstellte.

Die Suprachorioidea enthält neben den normalen, pigmentirten Zellen solche mit ganz lichtbraunem, ja vollkommen blassen Protoplasma. Ueber eine Verbreiterung des Suprachorioidealraumes lässt sich wegen der durch Alcohol bewirkten Dehiscenz der Chorioidea und Sclera nichts aussagen.

Die Retina (0,25 Mm. im Querdurchmesser haltend) erscheint nur in ihrer Faserschicht etwas verschmälert, zugleich ist diese letztere reich an blassen, länglichen, gleichmässig durch die ganze Dicke dieser Schicht verbreiteten Kernen. Die Retinalgefässe sind blutreich, ihre perivasculären Räume von geringer Weite, jedoch überall deutlich erkennbar. Das äussere Epithel der Netzhaut ist besonders in den äquatorialen Bezirken etwas ärmer an Pigment als in der Norm, doch im Allgemeinen vollkommen wohl erhalten.

Die Excavation des Opticuseintrittes zeigt sich mikroskopisch als eine mehr muldenförmige; ihr Grund liegt 0,8 Mm. tiefer als das Niveau der innern Begrenzung der Netzhaut, also (wie bei der makroskopischen Beschreibung erwähnt) etwa in der Ebene des äussern Scleralcontours, und sind auch die Fasern der Lamina cribrosa stark convex nach aussen vorgebaucht. Die Auskleidung der Excavation wird von einer ziemlich dünnen Lage jenes kernreichen Fasergewebes der Retina gebildet, welches sich scharf von dem dichten, kernarmen Bindegewebe der Lamina abhebt. Die Centralgefässe und die Anfangstheile ihrer Aeste sind sehr prall mit Blut gefüllt, daher die letzteren als dicke Wülste aus dem Oberflächen-Niveau jenes Fasergewebes hervorragen. Einige Hämorrhagien im Gewebe der Lamina, quer ausgebreitet, dürfen wohl nur auf die Manipulationen der Enucleation bezogen werden.

Der Glaskörper besitzt unter dem Mikroskope ein trübes, streifiges, fast lamellöses Aussehen. In Präparaten,

welche den peripheren, weniger in solchen, die den centralen Theilen desselben entnommen sind, ist der Reichthum an Zellen auffallend. Dieselben gleichen theils lymphoiden Zellen, theils sind sie etwas grösser als diese, von rundlicher Form, sehr blass, mit einem oder zwei verhältnissmässig kleinen runden Kernen versehen, welch letztere auch frei anzutreffen sind. Diese Zellen liegen verschieden dicht gesät, meist einzeln in der Glaskörpersubstanz, jedoch sind sie auch nicht selten zu grösseren, kugligen Haufen zusammengestellt. Einzelne von ihnen enthalten spärliche hellbraune runde Pigmentkörnchen im Protoplasma. — Diese Zellen sind ihrem Aussehen nach identisch mit den sogenannten subhyaloiden Zellen, welche gleichfalls in ziemlich grosser Zahl auf der äussern Fläche der nicht veränderten Hyaloidea sich vorfinden.

Die Zonula bietet weder in Bezug auf ihren Zusammenhang mit der Linsenkapsel und dem Glaskörper, noch ihre Structur eine erkennbare Veränderung.

Die Linsenkapsel zeigt ebenfalls weder Verdickung noch Auflagerung. Die Linsenfasern erscheinen von etwas trübem Aussehen und enthalten zahlreiche, kleine und grössere, runde Vacuolen; auch die bekannte ungleichmässige Querstreifung ist häufig zu sehen. Die Kerne sind fast constant von einer schmalen hellen Zone umgeben. Das Epithellager ist sehr wohl erhalten und lässt stellenweise eine deutliche Zellzeichnung erkennen. In der sogenannten subepithelialen Eiweissschicht finden sich zahlreiche verschieden grosse, rundliche und spaltförmige Hohlräume, von denen die ersteren fast stets ein trübes, einem zackigen Kerne gleichendes Gebilde enthalten.

Es tritt nun weiter an uns die Frage heran, ob und in wie weit wir diese Befunde in Einklang bringen können mit den gegenwärtig geläufigen Theorien über die Entstehung des Hydrophthalmus congenitus. Dass es sich auch in unserem Falle um einen glaucomatösen Zustand gehandelt hat, bedarf wohl keiner weiteren Auseinandersetzung. Es trifft also auch hier der Horner'sche Satz zu: „Das Bild des trüben Keratoglobus ist dasjenige des Glaucomes." — Wo aber haben wir die ersten ursächlichen

Momente dieses Glaucomes zu suchen, beziehungsweise, welcher Art sind dieselben? Wenn wir objectiv die Verhältnisse der den Vorderkammerwinkel auskleidenden Gewebstheile betrachten, — und gerade diese werden von den neueren Autoren immer wieder prägnant in den Vordergrund gestellt, — so suchen wir vergeblich sowohl nach einer peripheren Verwachsung von Iris und Cornea (wie sie Raab beschrieb und abbildete), noch können wir die Zeichen einer sclerosirenden Entzündung im Kammerwinkelgewebe, speciell in der Umgebung des sogenannten Schlemm'schen Canales auf unseren Präparaten wahrnehmen, indem von einer erheblichen Gewebsalteration, obschon der Process in dem betreffenden Auge, wie die Volumszunahme und die konische Vorbauchung der Cornea beweisen, einen ungemein hohen Grad erreicht hat, in den gedachten Theilen nicht die Rede sein kann. Das Einzige, was wir mit einiger Sicherheit als vorhanden betrachten können, ist am Ende eine Verringerung des Gesammtquerschnittes des Leber'schen Venenplexus. *)

Da auch Horner geneigt ist, die ganze Schwere des Processes in den Iriswinkel zu versetzen, so legte ich mir wiederholt die Frage vor, ob in unseren Bildern nicht doch die eine oder andere erhebliche Abweichung vom normalen anatomischen Verhalten zu eruiren sei. Indessen ist es mir bei wiederholt darauf gerichteter Untersuchung und beim Vergleiche mit durchaus normalen Objecten in keiner Weise möglich gewesen, für unsern Fall eine tiefgreifende Anomalie in der Architektonik des Kammerwinkels festzustellen. Es ist eben nur die Form des Kammerwinkels, die der Norm nicht entspricht, und ebenso mag, wie geschehen, zugegeben werden, dass das Verhalten des Leber'schen Venenplexus in Etwas von der

*) Auch meine Präparate lassen hinsichtlich der Streitfrage, ob der sogenannte Schlemm'sche Canal ein Lymph- oder Blut-Sinus ist, keine andere als die Leber'sche Auffassung zu.

Norm abweicht. Indessen scheinen mir diese beiden Veränderungen doch nur nebensächlicher Natur zu sein, und möchte ich sowohl die rechtwinkelige Formation des Kammerwinkels, wie auch die Verschmälerung und Längenausziehung des Lumens der Ciliarvenen (wie des die Filtrationswege der Kammerbucht darstellenden Gewebes) zurückführen auf die abnorme Gestaltveränderung der Cornea. Gerade die Hornhaut ist es ja, welche in exquisitester Weise und insbesondere in den peripheren Parthien die Zeichen einer äusserst hochgradigen Dehnung aufweist, und so muss, je bedeutender dieselbe ist, meines Erachtens, der sonst spitze Kammerwinkel, vorausgesetzt, dass die Lage der Iris nicht gleichzeitig eine Aenderung erfährt, desto mehr sich einem rechten nähern, als die Cornea die Kegelgestalt annimmt. Entsprechend dieser Umwandlung des spitzen Winkels in einen rechten werden auch die im Corneo-Scleralborde gelegenen Gefässquerschnitte eine mehr oder minder stark ausgesprochene Gestaltveränderung erfahren können.

Ferner lässt sich ebenso wenig ein Ursprung der Iris direct aus der Cornea auch nur auf irgend einem der Schnitte nachweisen; zwar machte es auf Querschnitten häufig anfangs den Eindruck, als ob die Iriswurzel absolut weiter nach vorn und direct an die Cornea herangerückt sei, jedoch habe ich mich bei genauer Durchmusterung der meridionalen Schnitte, aber noch mehr beim Studium von wohlgelungenen Flachpräparaten auf's Bestimmteste davon überzeugt, dass dieses Heranrücken der Iris an die Cornealperipherie nur scheinbar ist und vorgetäuscht wird durch die Verschmälerung und Pigmentirung des Fontana'schen Raumes.

Ich will indessen hiermit in keiner Weise einen Zweifel an den anatomischen Befunden Horner's, Haab's, Raab's und Pflüger's ausgesprochen haben; ich möchte weiter nichts behaupten, als dass in unserem Falle diesen

analoge Veränderungen eben nicht vorhanden sind. — Wenn ich demgemäss für unsern Fall hinsichtlich der primären Veränderungen den genannten Autoren nicht beipflichten kann, so soll dadurch andererseits damit keinerlei Zweifel an der Richtigkeit der Auffassung ihrer Fälle ausgedrückt sein; es beweist die Verschiedenartigkeit der Befunde meines Erachtens nur, dass das, was klinisch als Hydrophthalmus erscheint, anatomisch auf verschiedenem Wege zu Stande kommen kann.

In neuerer Zeit hat auch Mauthner*) eingehend die Genese des Hydrophthalmus congenitus erörtert. Zunächst wendet er sich auch bei dieser Form des Glaucomes gegen die Drucktheorie; er giebt zwar zu, dass der erhöhte Druck, welcher das Leiden begleitet, zur Ausdehnung der noch nachgiebigen Augenhäute führe, meint aber dann weiter, dass man bei Annahme der Drucktheorie consequenter Weise zugeben müsse, dass die Wirkung des Druckes durch die Ausdehnung der Augenmembranen contrabalancirt werde. „Die Härte des Bulbus wäre alsdann nur der Ausdruck für die durch die Dehnung verloren gegangene Elasticität der Sclerotica, ohne dass im Innern des Auges, solange das Auge wächst, der Druck wesentlich erhöht sein könnte." Es ist mir nicht recht verständlich, wie diese Ausdehnung der Bulbushäute eine Wirkung des Druckes auf Netzhaut und Sehnerven vollständig contrabalanciren soll, und es scheint mir keinerlei Schwierigkeiten zu bereiten, die glaucomatöse Excavation auch mit Hülfe der Drucktheorie zu erklären, wenn man sich vergegenwärtigt, dass die Dehnung der äussern Häute auch einmal ihre Grenze finden wird. Dass thatsächlich die Excavation des Opticus, die fast regelmässig später vorhanden ist als die kegelförmige Vortreibung der Cornea,

*) Mauthner, Theorie des Glaucomes. 1882.

auch fehlen kann, wird dargethan durch den Fall von Manz.*)

Sei dem übrigens, wie ihm wolle, mag man sich den Drucktheoretikern zugesellen oder mag man die glaucomatöse Excavation als durch directes Uebergreifen des chorioiditischen Processes auf die Netzhaut bedingt erklären (Anzeichen für einen derartigen Process haben wir auf unsern Präparaten vollständig vermisst), Eines bleibt jedenfalls an unserm Bulbus ein markanter Befund, das ist die hochgradige Atrophie des vorderen Abschnittes des Uvealtractus und die theilweise Verödung des Chorio-capillargebietes.

Es fragt sich nun weiterhin: Ist diese Atrophie in dem Uvealtractus das directe Endstadium einer primären Uveitis, zu welcher secundär die bedeutende Volumszunahme des Bulbus im Allgemeinen und speciell eine stärkere Vortreibung der Cornea sowie die Glaskörperablöseng hinzutraten, oder aber ist der Keratoglobus das Primäre und der glaucomatöse Symptomencomplex das Secundäre?

Mauthner erscheint es auf Grund des von Raab untersuchten Falles wahrscheinlicher, dass der Hydrophthalmus congenitus ein Secundärglaucom ist, indem „der Entzündungsprocess, welcher zur Erweichung und Dehnung der Cornea führt, schon von vornherein nicht auf die Hornhaut beschränkt bleibt, sondern gleichzeitig in der an die Hornhaut angrenzenden Partie der Sclerotica, sowie auch in den benachbarten Partien der Cornea seinen Sitz habe."

„Weiterhin wird nun durch die Folgezustände dieser Entzündung (periphere Verwachsung von Iris und Cornea) der Ursprungskreis der Zonula Zinnii vergrössert, diese

---

*) Manz: Bericht über die ophthalmologische Session der 57. Naturforscher-Versammlung zu Freiburg im Breisgau 1883.

letztere gedehnt, zerrt am Ciliarkörper, durch dessen Reizung jene Chorioiditis herbeigeführt wird, welche das Glaucom ist. Die dabei gesetzte Druckerhöhung führt zu weiterer Ectasirung, und der Circulus vitiosus ist hergestellt. So ist der Hydrophthalmus congenitus ein Secundärglaucom nach Kerato-Sclero-Cyclitis."

Dieser Auffassung vermag ich nach meinen Präparaten nicht ganz beizutreten, weil ich die bei dieser Theorie sehr wichtige Verlöthung des Kammerwinkels nicht habe nachweisen können. Vielmehr erscheint mir das ganze anatomische Bild ebenso ungezwungen erklärt werden zu können, wenn wir eine Uveitis resp. Cyclitis serosa als das Primäre hinstellen und alle übrigen Befunde als secundäre Folgen auffassen. Oder ist man zur Erklärung der eigenthümlichen Bilder, welchen wir in der Descemet'schen Membran und ihrem Endothellager begegneten, durchaus genöthigt, auf eine primäre Keratitis zu recurriren und werden diese Befunde — von einer eigentlichen Entzündung des Kammerwinkel-Gewebes ist ja keine Spur vorhanden — wie auch die starke Verdünnung der Cornea selber und die Auseinanderzerrung des Lamellenwerkes derselben nicht mindestens ebenso gut verständlich bei Unterstellung einer primären nachträglich von Drucksteigerung gefolgten chronischen Iridochorioiditis serosa?

Ich glaube, für unsern Fall wenigstens, daran festhalten zu müssen, dass die seröse Iridochorioiditis das Primäre und die Veränderung der Cornea erst durch diese, beziehungsweise (die Verdünnung und Usur der Descemetischen Membran) durch die Erhöhung des intraocularen Druckes bedingt sind. Dass die durch die Dehnung des vorderen Scleralabschnittes sowie der Cornea veranlasste Verengerung der Lumina des Leber'schen Venenplexus und Verziehung des Fontana'schen Raumes als weiteres steigerndes Moment dieser Druckerhöhung in Betracht kommen muss, ist um so mehr verständlich, als jede

Querschnittsreduction derselben eine verminderte Abfuhr der intraocularen Flüssigkeit nothwendig zur Folge haben muss.

Bezüglich der Hornhautveränderungen, die nach vielen Richtungen mit den von Leber und Fuchs gefundenen übereinstimmen, schliesse ich mich der von dem erstgenannten Autor ausgesprochenen Deutung vollkommen an. Dass in unserem Falle die Quellung des Cornealparenchyms und die Epithelveränderungen einen so bedeutenden Grad erreicht haben, kann bei der Unterbrechung des Endothellagers und der Usur der hintern Basalmembran nicht auffallen. — Dass ich nicht in der Lage war, eine Beziehung der intercellulären Veränderungen zu den Enden der Cornealnerven zu bestätigen, kam mir anfangs etwas befremdlich vor; ich bin aber schliesslich zu der Ueberzeugung gekommen, dass man in unserem Falle um so weniger einen positiven Nachweis in dieser Beziehung erwarten konnte, als einerseits das „Hornhautödem" wohl nicht mehr jungen Datums gewesen sein dürfte, und andererseits das fast vollständige Verschwundensein der vorderen elastischen Membran und die Interposition eines neugebildeten Gewebes zwischen Epithel und Cornealparenchym ein Zugrundegehen der nervösen Elemente nach sich ziehen mussten. Ich hege aber keinen Zweifel an der Möglichkeit dieser Beziehungen und das um so weniger, als es mir auch den Eindruck macht, als ob die zapfenförmigen Aussprossungen des subepithelialen Gewebes vielfach in directer Fortsetzung der intercellulären Lücken nach rückwärts gelegen seien. Was liegt also näher als anzunehmen, dass das subepitheliale Gewebe vorzugsweise an den Stellen in das Cornealepithel hineinwucherte, wo schon gewissermassen durch die den Nerven entlang verlaufende Verbreiterung der intercellulären Bahnen die Wege dazu vorbereitet waren?

Der Anstoss für die Bildung des subepithelialen Ge-

webes dürfte möglicherweise in einer localen Irritation der Corneoscleralgrenze durch die andauernde Berührung und Reibung an den Lidrändern gelegen sein. Hierauf bin ich dadurch gebracht worden, dass ich die pannöse Gewebsentwickelung am stärksten, sowohl im Leben als auch anatomisch gerade in den temporalen Randabschnitten der Cornea gefunden habe, an Stellen, wo bei der strabotischen Ablenkung das hydrophthalmische Auge noch am ehesten in den Contact mit den äusseren Bedeckungstheilen kommen musste. Dass übrigens diese Gefässentwickelung auch wohl geeignet war, die ödematöse Durchfeuchtung des Epithellagers zu unterhalten und zu steigern, ist ein wohl deshalb der Erwägung werther Gedanke, weil die nicht vascularisirten medialen Grenzabschnitte der Cornea in bei weitem geringeren Masse eine Lockerung des intercellularen Verbandes zeigten. Ich lege indessen auf diese hypothetische Anschauung hinsichtlich der pannösen Entwickelung keinen besonderen Nachdruck. —

Noch ein Wort über die pigmentirten Zellaggregate auf der Rückfläche der Membrana Descemetii. Pigmentirte Zellen in dem Endothellager der Cornea sind, wenn sie isolirt auftreten (vergl. Schwalbe*), gerade keine Seltenheit, indessen, wenn man sie in solcher Massenhaftigkeit wie in unserm Falle findet, ist man doch gezwungen, einen pathologischen Vorgang zu postuliren.

Dass diese pigmentirten Zellen in der grösseren Mehrzahl pathologisch veränderte Endothelzellen sind, dafür scheint mir zu argumentiren die auffällige Gleichartigkeit des mikroskopischen Bildes, namentlich der Kernfiguren und ihrer Tinctionsfähigkeit, sowie die zahlreich aufzufindenden Uebergänge von den nicht oder wenig veränderten bis zu den die höchsten Grade der Veränderung bietenden Zellen. Damit will ich indessen die Möglichkeit nicht

*) Schwalbe: Lehrbuch der Anatomie d. Sinnesorgane. 1884.

von der Hand weisen, dass manche dieser Zellen vielleicht auch directe Abkömmlinge von Leucocyten sind, welche ihren Pigmentgehalt einer Aufnahme von rothen Blutkörperchen verdanken. — Auf ähnliche Weise mag auch die Pigmentirung der Endothel-Zellen zu Stande gekommen sein und eine gleiche Entstehungsweise dürfte auch bei den dunkelbräunlichen bis tiefschwarzen rundlich gestalteten Präcipitäten auf der Descemet'schen Membran das Wahrscheinlichste sein. (Vergl. Leber, Verhandlungen des Heidelberger Congresses 1879.) — Ein sicherer Entscheid in der Beziehung ist mir aber an der Hand der wenigen Präparate, — in denen man überdies durchweg das Bild eines abgelaufenen Processes vor sich hat, — nicht möglich gewesen.

Endlich möchte ich nochmals betonen, dass ich keineswegs die Möglichkeit zurückweisen will, dass auf dem Wege, wie ihn Raab, Horner, Haab und Pflüger als wahrscheinlich hingestellt haben, thatsächlich ein Hydrophthalmus entsteht; nur für meinen Fall glaube ich einen etwas anderen Entwickelungsgang annehmen zu müssen. Es dürfte übrigens für alle bisher beschriebenen Fälle, einschliesslich des meinigen, eine einheitliche Auffassung resultiren, wenn man sich zu der vermittelnden Anschauung versteht, dass je nach dem Grade, Charakter und Hauptsitze der entzündlichen Uvealveränderungen das anatomische Bild sich entsprechend verschiedenartig gestalten muss.

Zum Schlusse fühle ich mich noch gedrungen, meinem hochverehrten Lehrer, Herrn Professor Dr. A. v. Rothmund für den mir gütigst zur Bearbeitung und Veröffentlichung überlassenen Fall, sowie Herrn Privatdocenten Dr. O. Eversbusch für die in liebenswürdigster Weise gewährte Unterstützung hierbei meinen tiefgefühltesten Dank auszusprechen.

Druck von W. Büxenstein in Berlin.

Erklärung der Abbildungen.

Fig. 1. Untere Bulbushälfte in doppelter Vergrösserung.
a tiefste Furche auf der hinteren Hornhautfläche.

Fig. 2, 3, 4, 5, 8. Die verschiedenen Veränderungen im Corneal-Epithel und in den subepithelialen Schichten; gez. bei Leitz Ocul. I bezw. III und Objectiv 7.

Fig. 6. Cornealcyste. Leitz Oc. III, Objectiv 4.

Fig. 7. Zerklüftung des Corneal-Parenchyms und Usurbildung in der Membran. descemet. Leitz Oc. II, Objectiv 4.

Fig. 9 u. 10. Die Veränderungen der Endothel-Lage der Membran. descemet. Leitz Oc. II, Objectiv 7.

Fig. 11. Die Vorderkammerwinkel-Region. Leitz Oc. III, Objectiv 4.

Fig. 12. Flächenpräparat des Ligament. pectinat. Leitz Oc. I, Objectiv 7.

Fig. 1

Fig. 2

Fig. 3

Fig. 4.

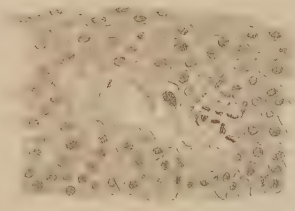

Fig. 5



Alb. Schütze Lith. Inst. Berlin

Fig. 6.



Fig. 8.

Fig. 9.

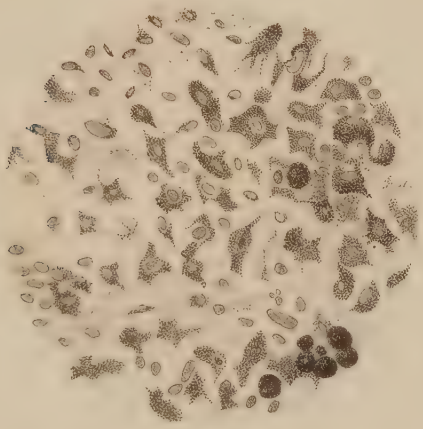

Fig. 7.



Alb. Schütze Lith. Inst. Berlin.

Fig. 10.

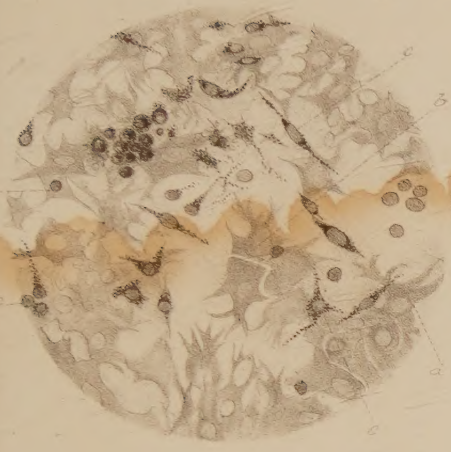

Fig. 12.

Fig. 11.

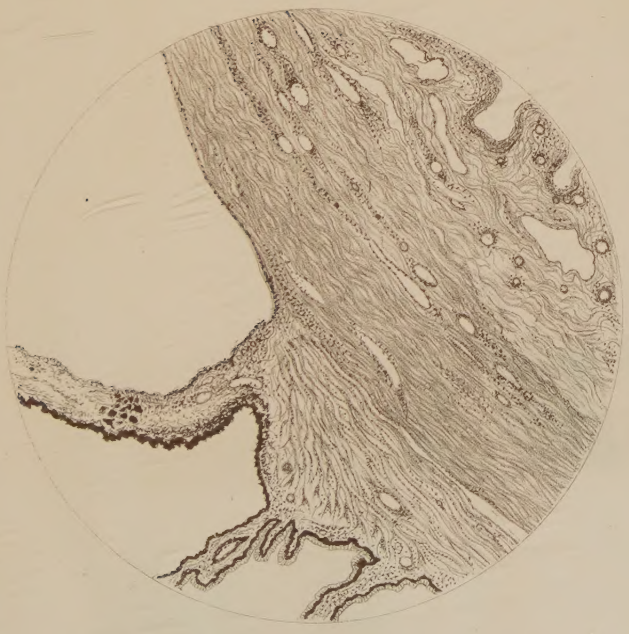

Alb. Schütze Lith. Inst. Berlin.